Originalmente publicado na Revista COOPEX/FIP (ISSN:2177-5052). 12ª Edição - Vol. 12 - Ano: 2021. No seguinte endereço: http://coopex.fiponline.edu.br/artigos

Avanços e perspectivas do uso da virtópsia na medicina legal

Pedro Lucas Ferreira de Andrade[1*]
José Bruno da Silva Leite[2**]

Resumo: A medicina legal tem como principal objetivo estudar e esclarecer casos violentos ou não, relatando assim um caso de origem criminosa, natural ou acidental. Essa técnica é chamada de autopsia ou necropsia, duas palavras sinônimas que derivam do grego. O termo autopsia é mais utilizado na medicina legal que teve inicio nos anos de 1525 na Itália. Para esclarecer os casos, a autopsia usa técnicas de examinação de cadáveres para determinar a causa da morte. Nos últimos anos houve um grande avanço na medicina forense, assim surgindo uma técnica chamada virtópsia. Essa técnica que consiste em utilizar a tomografia computadoriza (TC) e a ressonância magnética nuclear (RMN) como método não invasivo de inspeção corporal na área da autopsia, ela utiliza imagens radiográficas em três dimensões, seja ela na TC ou na RMN. Esse estudo tem como objetivo analisar as vantagens e desvantagens da virtópsia em relação a autopsia convencional através de uma revisão de literatura de artigos relacionados ao trabalho, os artigos que não foram selecionados foram excluídos, pois não obedeciam aos critérios de inclusão estabelecidos. Os resultados obtidos na pesquisa foram semelhantes; todos indicavam que a virtópsia é um método inovador e com grande contribuição para a medicina legal e também para os estudos de criminalística, porém o método nos tempos atuais ainda não é capaz de substituir a autopsia convencional.

Palavras-Chave: autopsia virtual, virtópsia, medicina legal

Abstract: Forensic medicine has as main objective to study and clarify violent or non-violent cases, therefore reporting a case of criminal, natural or accidental origin. This technique is called autopsy or necropsy, two synonymous words that derive from Greek. The term autopsy is more used in forensic medicine that started in the 1525s in Italy. To clarify cases, autopsy uses cadaver examination techniques to determine the cause of death. In recent years there has been a major breakthrough in forensic medicine, thus emerging a technique called virtopsy. This technique, which consists of using computed tomography (CT) and nuclear magnetic resonance (NMR) as a non-invasive method of body conduction in the area of autopsy, it uses radiographic images in three dimensions, whether on CT or MRI. This study aims to analyze the advantages and disadvantages of virtopsy in relation to conventional autopsy through a literature review of articles related to work, the articles that were not selected were excluded, as they did not comply with the established inclusion criterion. The results obtained in the research were similar; all indicated that virtopsy is an innovative method with a great contribution to forensic medicine and also to studies of criminalistics, but the method is not yet capable of replacing a conventional autopsy.

Keywords: virtual autopsy, virtópsia, forensic medicine

1* Graduando do Curso de Tecnologia em Radiologia do Centro Universitário de Patos, Paraíba, Brasil. E-mail: pedrolucas1282@hotmail.com
2**Professor Mestre do Curso Bacharelado em Tecnologia em Radiologia do Centro Universitário de Patos, Paraíba, Brasil. E-mail: brunoleite82@gmail.com

Introdução

A medicina legal tem como principal objetivo estudar e esclarecer casos violentos, relatando assim um evento de origem criminosa, natural ou acidental. O principal método de estudo em medicina legal é a autopsia ou necropsia, duas palavras sinônimas que derivam do grego Necropsia deriva da palavra (nekros) que significa morte e (opssis) significa vista. A autopsia é utilizado para muitas finalidades como: a identificação de qual arma foi usada no crime, esclarecer a realidade do óbito, determinar a causa jurídica do óbito, entre outros. A autopsia usa técnicas de examinação de cadáveres para determinar as causas citadas (THALI, 2003).

Embora as ciências forenses tenham introduzido novas técnicas de imagem, a autopsia ainda continua sendo a principal forma de investigação com uso tradicional da dissecação, descrição e documentação cadavérica. Nos últimos anos houve um grande avanço na medicina forense, assim surgindo uma técnica de grande valia chamada virtópsia. Essa técnica consiste em utilizar a tomografia computadoriza (TC) e a ressonância magnética (RM) como método não invasivo de inspeção corporal na área da autopsia. Tanto a TC como a RM nos permite utilizar imagens seccionais do corpo humano em três dimensões (CAVALLARI, PICKA, MODOLO, 2017; RODRIGUES, 2014).

A TC é um exame de diagnóstico que utiliza raios x permitindo a visualização de estruturas anatômicas em cortes finos e sem sobreposição de estruturas, com isso, um alto nível de resolução, permitindo a reconstrução tridimensional-3D de alta qualidade. A RM é outro exame de diagnóstico que permite a visualização de imagens, entretanto ela não utiliza raios x, mas sim um campo magnético com prótons de hidrogênio que envia pulsos de radiofrequência que em seguida processa e converte em imagem. Esses dois métodos de diagnóstico estão sendo cada vez mais importantes para o pré diagnóstico seguido pela autopsia, melhor contribuindo para um laudo de óbito mais completo (CAVALLARI, PICKA, MODOLO, 2017; RODRIGUES, 2014).

A autopsia consiste em usar métodos interiormente destrutivos que pode danificar achados sutis ou deixar o cadáver em uma condição inadequada para realização de um próximo exame. Diante dessa situação a medicina-legal viu-se diante de uma grande necessidade de preservar a plenitude do corpo e de respeitar as questões éticas e religiosas de alguns grupos, isso possibilitará que em um futuro próximo os métodos de imagenologia sejam inseridos, a denominada autopsia virtual ou virtópsia. Como já foi dito essa técnica

tem o mesmo objetivo da autópsia, porém preserva a plenitude do corpo, visto que a integridade do corpo é um dos maiores desafios da autopsia. Na maioria dos países a utilização da virtópsia se da como método complementar da autopsia, porém essa técnica vem aumentando sua utilidade com imagens axiais de tomografia computadorizada ***post-mortem*** (TC-PM), ressonância magnética ***post-motem*** (RM-PM) e Angio Tomografia Computadorizada ***post-mortem*** (Angio TC-PM) para realizar exames em cadáver, com o propósito de achar possíveis informações que poderiam substituir o método convencional (BLOKKER, 2016).

A virtópsia pode ser utilizada de forma isolada ou por uma combinação de imagens de TC, RM e digitalização de superfícies óticas por fotogramatria tridimensional para criar imagens em 3D. As vantagens que a virtópsia possibilita sobre a autópsia convencional é fazer uma análise das finalidade e condições da morte sem que haja a danificação do corpo e também consegue armazenar de forma digital e permanente as imagens, para que possam ser analisadas e enviadas para qualquer pessoa. Também é possível, por meio da virtópsia, a reconstrução de faces possibilitando a identificação de pessoas mesmo com o cadáver em estados de difícil identificação (SANTOS, 2017).

As desvantagens da virtópsia é que ela ainda é um método novo, de alto custo e inacessível para algumas pessoas, a técnica também não é capaz de identificar a estrutura de forma palpável, como também o cheiro e a cor dos órgãos. A falta de visualização de contraste em cadáveres no estado de putrefação e de laceração também se torna uma desvantagem, pois a destruição dos vasos comprometem o estudo com contrastes. Contudo o objetivo da autópsia como já foi citado é estabelecer a causa e contexto da morte, para que se possa tomar uma decisão clara perante o tribunal. A virtópsia possibilita estabelecer uma conclusão clara e objetiva para que o juiz consiga julgar de forma coerente e sem imparcialidade perante o caso. O objetivo da pesquisa é verificar as contrubuições que a virtópsia proporciona a autopsia convencional e a medicina legal e tem uma importancia voltada a proficionais da área da medicina legal como sendo um metodo inovador e com vontagens sobre a autopsia convecional. (BOLLIGER; THALI, 2015).

Metodologia

Trata-se de uma revisão de literatura baseada na consulta das seguintes bases de dados: SciELO, PubMed, Google Acadêmico, além de livros impressos e E-books virtuais relevante ao tema.

Os descritores utilizados nas línguas (portuguesa e inglesa) foram: virtópsia/virtopsia, autopsia virtual/virtual autopsy, Medicina legal/ Legal Medicine.

Foram incluídos artigos publicados em periódicos entre os anos de 2003 a 2019. Foram selecionados 11 artigos no total, onde 5 são nacionais e 6 internacionais e excluídos aqueles que não favoreceram a temática aqui apresentada. Os dados foram analisados à luz do referencial teórico.

Para seleção do material foram respeitados os critérios de inclusão, no qual, participaram da pesquisa artigos científicos nacionais e internacionais publicados no período de 2003 a 2019, desde que tratem sobre o contexto: Avanços e Perspectivas do Uso da Virtópsia na Medicina Legal.

Foram excluídos da pesquisa os artigos que não compreendiam aos critérios de inclusão e os artigos não relacionados a virtópsia na medicina legal.

A análise individual do título e dos resumos dos artigos como também os livros e book obtidos através de busca eletrônica e por biblioteca, permitiu a aplicação dos critérios de inclusão e exclusão. Em seguida, os artigos e livros foram analisados na íntegra com foco no tema: Avanços e Perspectivas do Uso da Virtópsia na Medicina Legal

A busca eletrônica nas bases de dados, por meio da associação dos descritos, virtópsia na medicina legal, o uso da imagiologia em casos criminais, o uso da tomografia computadorizada e ressonância magnética na virtópsia, permitiu a localização de mais de 305 documentos, que incluíam artigos, dissertações e teses, porém aplicando-se os critérios de inclusão e exclusão foram selecionados 11 artigos científicos.

Figura 1 - Diagrama das fontes dos artigos selecionados para revisão integrativa.

Fonte: Próprio Autor.

Após a busca da literatura, foi realizada uma pré-seleção a partir da leitura dos títulos e resumos, posterior foi feita exclusão de trabalhos que não atenderam o objetivo da pesquisa e em seguida uma leitura na íntegra dos 11 artigos selecionados, obedecendo aos critérios de inclusão, estabelecidos a fim de reduzir o volume de artigos encontrados, foram eles: artigos que abordassem o tema da pesquisa.

Resultados e Discussões

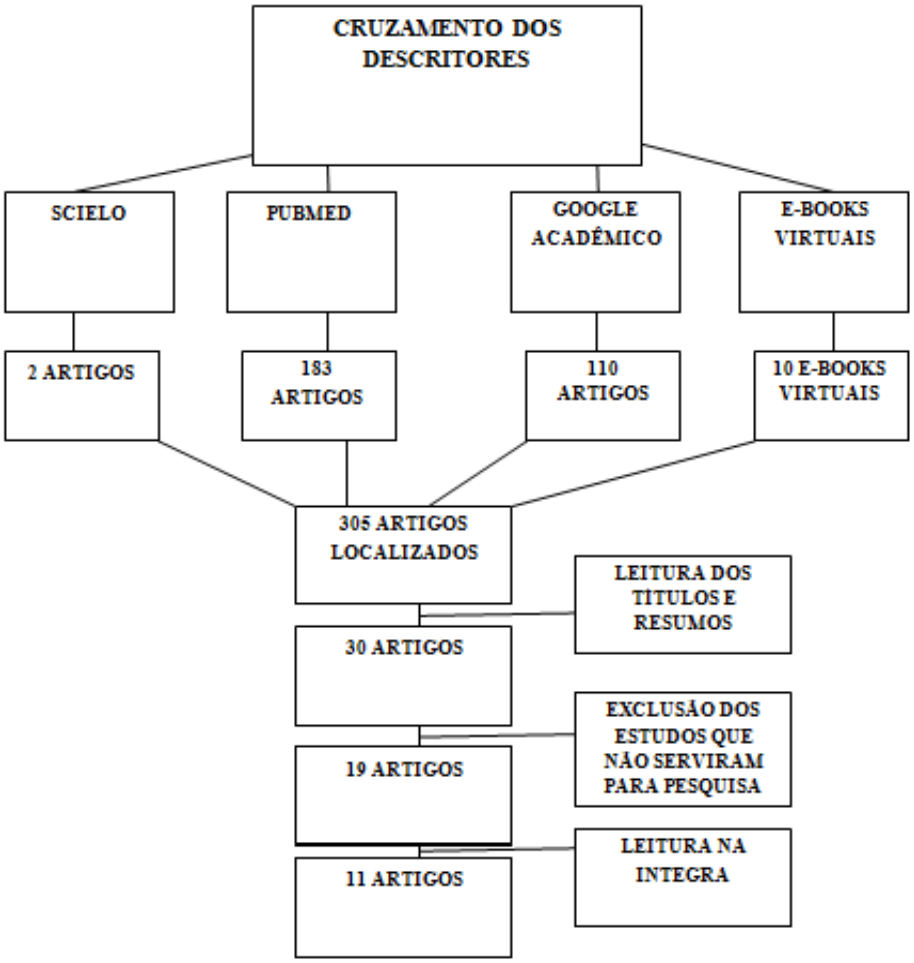

Quadro 1 - Síntese de artigos selecionados para a elaboração dos resultados e discussões

AUTOR/ANO	TITULO	OBJETIVO	PRINCIPAIS RESULTADOS DOS ESTUDOS
ANDRADE, 2015	Virtópsia: o adeus ao bisturi?	O principal objetivo deste artigo é o de proceder a uma revisão da literatura respeitante ao futuro da autópsia, a virtópsia. Quais os benefícios e indicações para a sua realização, e quais as dificuldades e inconvenientes que esta poderá trazer relativamente à autópsia convencional.	**Viabilidade econômica:** Os estudos mostram que atualmente os métodos da virtópsia ainda possui um custo muito elevado tanto dos equipamentos, quanto os dos profissionais especializados, tornando a técnica pouco utilizada em comparação com a autopsia convencional e também a falta de profissionais radiologistas ou patologistas que atuem na área da radiologia forense. **Percepção do público:** O estudo conclui que existe grupos religiosos que apresentam oposição a autopsia convencional por ser um método invasivo, dando espaço para o método da virtópsia. **Comparação entre métodos :** Em uma comparativa entre TC-PM, AngioTC-PM e autópsia convencional, mostrou a diferenciação entre causa de morte e mecanismo patogênico da morte, concluindo-se que o diagnóstico de causa de morte foi idêntico ou coincidente à autópsia convencional em 80 % dos casos e com a utilização de AngioTC-PM, foi em 70% dos casos. O diagnóstico

			adicional dado pela TC-PM e AngioTC-PM em combinação com a autópsia foi de 55 %. A pesquisa também mostrou que existe uma desvantagem da TC-PM nas causas de patologias cardiovasculares.
SANTOS, 2017	Virtópsia e sua aplicabilidade em Portugal	O principal objetivo da dissertação foi estudar as vantagens e desvantagens da virtópsia, bem como a seu potencial e aplicabilidade em Portugal.	A dissertação mostrou que atualmente o uso da virtópsia como método de substituição da autopsia convencional ainda é inviável pelo foto do alto custo dos aparelhos e a falta de profissionais qualificados, entretanto a pesquisa mostrou de forma bem clara que a virtópsia pode ser usada como exame complementar da autópsia convencional, antes de proceder à autópsia invasiva dando aos profissionais da medicina forense uma clareza para uma investigação mais profunda e eficiente.
CHEVALLIER et al, 2013	Angiografia por tomografia computadorizada pós-morte.Autópsia convencional: vantagens e desvantagens de cada método.	O estudo tem como objetivo avaliar o valor diagnostico entre a TC-PM e Angio TC-PM em comparação com a autopsia convencional e descrever os achados que podem ser detectados por cada método, para definir suas limitações.	Na pesquisa foram avaliados 50 casos, e um total de 582 achados, o valor de concordância entre os métodos foram de 61,5%. De 463 achados relatados na autópsia convencional, 340 também foram apontados inicialmente pelo radiologista. De 459 achados da TC-PM 5 foram perdidos na primeira varredura do exame, mas foram identificados na segunda varredura. A Angio TC-PM teve uma alta

			proporção de achados de 93,3%, para resultados estimados como essencial para definir a causa da morte. A TC-PM também teve grande eficácia em achados ósseos de 58,9%, entretanto mostrou limitações em relação a achados parequimentosos, já a autopsia convencional teve 97,7% dos achados do parênquima. Os resultados mostraram que os dois métodos de analises se complementam, pois tanto a virtópsia quanto a autópsia mostram limitações e vantagens.
DIAS; SOUSA; CARNEIRO, 2016	Tomografia Computadorizada de crânio em perícias criminais: uma grande aliada	O objetivo do estudo foi destacar o uso da TC de crânio em perícias criminas através de revisão bibliográfica.	Através da pesquisa bibliográfica a TC-PM se mostrou bastante eficaz nas investigações criminais por ser um método não invasivo, mantendo a integridade do objeto estudado fazendo possível a realização de vários exames; alem de contribuir para reconstrução da cena do crime. O método mostrou uma vantagem em relação a autopsia tradicional na identificação óssea, porem o método ainda não é capaz de substituir a autopsia convencional, mas se mostrou uma ferram neta muito útil no auxiliarão da autopsia. Mostrou-se uma grande qualidade nas provas fornecidas, tais como: localização de agentes lesivos alojados,

			elucidação de causas da morte e traumas sofridos; identificação de possíveis armas; determinação da ordem de lesões cranianas por PAF ou outros agentes lesivos;comparação de exames para identificação de cadáveres; reconstrução facial através de softwares específicos
JACOBSE; BECH; LYNNERUP, 2009	Um estudo comparativo de fraturas cranianas por trauma contuso, como visto em autópsia médico-legal e por tomografia computadorizada.	O objetivo do estudo foi comparar o diagnóstico concordância entre TC e autópsia em relação às fraturas cranianas e principalmente a precisão com quais fraturas cranianas são registradas.	Os resultados mostraram uma boa concordância diagnóstica em relação às fraturas localizadas no fossa posterior, enquanto o diagnóstico de fratura na fossa medial e anterior foi difícil no primeiro Leitura de tomografia computadorizada. O diagnóstico de fratura melhorou durante a segunda leitura de tomografia computadorizada. Assim, usando duas reconstruções de TC diferentes melhoraram o diagnóstico na fossa medial e nos pontos de impacto na abóbada craniana. No entanto, o diagnóstico de fratura na fossa anterior e medial e da linha do cabelo as fraturas em geral ainda eram difíceis. O estudo mostrou que os sistemas de fratura forenses importantes em grande medida foram diagnosticados em imagens de TC usando Multiplanar e Projeção de Intensidade Máxima reconstruções. As

			dificuldades permaneceram no diagnóstico minucioso das fraturas do couro cabeludo.

A radiologia foi inserida nas ciências forenses a partir de 1896, com a descoberta dos raios x por Roentgen, foi utilizada para demonstrar projeteis de chumbo no crânio de uma vítima. Com o avanço tecnológico a tomografia computadorizada se tornou uma das principais ferramentas de identificação post-mortem, pois ela possui a capacidade de reconstrução facial em 3D (CARVALHO *et al.*, 2009).

Os estudos de Andrade (2015) mostrou que a virtópsia é um método muito promissor na medicina legal com suas vantagens em relação a autopsia, porém no tempo em que vivemos a virtópsia ainda não é capaz de substituir a autópsia convencional tanto no fator econômico, pois a técnica se mostrou um valor muito auto em relação ao método convencional de observação cadavérica como também o déficit de profissionais qualificados.

O estudo de Santos (2017) mostrou uma grande concordância com os estudos de Andrade (2015) em relação ao custo e a falta de profissionais qualificados na avaliação dos exames da virtópsia, entretanto mostrou que o método da virtópsia funciona muito bem como método complementar da autopsia convencional. Antes de proceder à autópsia invasiva a virtópsia proporciona aos profissionais da medicina forense uma clareza para uma investigação mais profunda e eficiente.

No estudo de caso de Chevallier (2013) explanou muito bem os dois métodos, pois em uma pesquisa de 50 casos distintos avaliados, as duas técnicas mostraram-se bastante concordantes com um percentual de 61,5%. Entretanto a virtópsia mostrou uma grande vantagem em relação ao método convencional essa vantagem é que a técnica acomoda vários exames, dando uma vantagem ao medico legista, pois possibilita que achados que não foram encontrados em uma primeira varredura sejam recuperados em um segundo exame, diferente da autópsia invasiva que proporciona apenas um exame.

A pesquisa de Dias et al. (2016) foi a mais promissora em relação as vantagens no estudo de casos violentos e na identificação cadavérica, provendo uma grande qualidade nas provas fornecidas, tais como: : localização de agentes lesivos alojados, elucidação de causas da morte e traumas sofridos; identificação de possíveis armas; determinação da ordem de

lesões cranianas por PAF ou outros agentes lesivos;comparação de exames para identificação de cadáveres; reconstrução facial através de softwares específicos.

Assim como na pesquisa de Dias et al. (2016) a pesquisa de dias Jacobse, Bech e Lynnerup (2009) explanou que nos exames onde a vítimas sofreram danos na região óssea a virtópsia foi bastante produtiva, porem a maioria dos achados eram encontrados na segunda varredura e a dificuldade eram em fraturas pequenas na região do crânio.

Todos os estudos usados para discussão mostram vantagens e desvantagens da virtópsia em relação a autopsia convencional, entretanto uma das maiores desvantagens da técnica foi os exames para localização de achados na região vascular e parenquimatosa pelo fato do corpo está estático sem a movimentação de líquidos e com ausência de respiração pulmonar.

Considerações Finais

Com base no material selecionado, verificou-se que a virtópsia se mostrou uma técnica muito promissora na área da medicina legal possibilitando vantagens em relação a autópsia convencional, porém nos tempos atuas ela ainda não é capaz de substituir por completo a autopsia convencional pelo fato de ser uma procedimento com aparelhos muito coro e por ter um grande déficit de profissionais adequados para a radiologia voltada a medicina legal. Mostrou-se também uma técnica inferior a autopsia no quesito dos exames vasculares e também incapaz de distinguir a textura e cheiro dos órgãos, Porém o número de pesquisas relacionadas ao tema ainda é baixa e mesmo assim a virtópsia se mostrou uma grande aliada a autopsia na elucidação de casos criminosos como também na resolução da causa da morte, proporcionando um melhor desempenho nas investigações cadavéricas.

REFERÊNCIAS BIBLIOGRÁFICAS

ANDRADE, Sílvia da Luz Meneses Duarte de. **Virtópsia: o adeus ao bisturi?**. 2015. Dissertação de Mestrado. Disponível em: https://estudogeral.sib.uc.pt/bitstream/10316/30482/1/TESE%20FINAL_VIRT%C3%93PSIA_24%20Mar%C3%A7o2015.pdf . acesso 25 setembro de 2020.

BLOKKER, Britt M. *et al*. Non-invasive or minimally invasive autopsy compared to

conventional autopsy of suspected natural deaths in adults: a systematic review. **European radiology**, v. 26, n. 4, p. 1159-1179, 2016. Disponível em:https://link.springer.com/article/10.1007/s00330-015-3908-8. acesso 25 março de 2020.

BOLLIGER, Stephan A.; THALI, Michael J. Imaging and virtual autopsy: looking back and forward. **Philosophical Transactions of the Royal Society B: Biological Sciences**, v. 370, n. 1674, p. 20140253, 2015. Disponível em: https://royalsocietypublishing.org/doi/full/10.1098/rstb.2014.0253. acesso 25 março de 2020.

CAVALLARI, Elaine de Fatima; PICKA, Milena Cely Modolo; PICKA, Mariele Cristina Modolo. O USO DA TOMOGRAFIA COMPUTADORIZADA E DA RESSONÂNCIA MAGNÉTICA NA VIRTÓPSIA. **Tekhne e Logos**, v. 8, n. 1, p. 93-102, 2017. Disponível em:http://revista.fatecbt.edu.br/index.php/tl/article/viewFile/428/295. acesso 20 janeiro de 2020.

CHEVALLIER, C., Doenz, F., Vaucher, P., Palmiere, C., Dominguez, A., Binaghi, S. et al., 2013. Postmortem computed tomography angiography vs. conventional autopsy: Advantages and inconveniences of each method. International Journal of Legal Medicine, 127, pp.981–989. Disponível em: https://doc.rero.ch/record/312373/files/414_2012_Article_814.pdf. . acesso 25 setembro de 2020.

CARVALHO, Suzana Papile Maciel et al . A utilização de imagens na identificação humana em odontologia legal. **Radiol Bras**, São Paulo , v. 42, n. 2, p. 125-130, abr. 2009 . Disponível em: https://doi.org/10.1590/S0100-39842009000200012. acesso 27 abril 2020 .

DIAS, Márcio Gleidson Ribeiro; SOUZA, Junio Araujo; CARNEIRO, Cristiene Costa. Tomografia Computadorizada de crânio em perícias criminais: uma grande aliada. **Revista Brasileira de Criminalística**.v. 5, n. 3, p. 14-21, 2016. Disponível em: https://pdfs.semanticscholar.org/8769/13437e1a48a22cb234c75341baf14decbba0.pd._Acesso 27 abril 2020.

JACOBSEN, Christina; BECH, Birthe H.; LYNNERUP, Niels. A comparative study of cranial, blunt trauma fractures as seen at medicolegal autopsy and by computed tomography. **BMC medical imaging**, v. 9, n. 1, p. 18, 2009. Disponível em: https://link.springer.com/article/10.1186/1471-2342-9-18. acesso 25 setembro de 2020.

RODRIGUES, Cláudio Vilela; SILVA, Márcia Terra da; TRUZZI, Oswaldo Mário Serra. Perícia criminal: uma abordagem de serviços. **Gest. Prod.**, São Carlos , v. 17, n. 4, p. 843-857, dez. 2010 . Disponível em: https://doi.org/10.1590/S0104-530X2010000400016. acessos 27 abril 2020.

SANTOS, Mara Salomé Sousa. **Virtópsia e sua aplicabilidade em Portugal**. 2017. 189 f, Dissertação (Mestrado em Medicina Legal)- Instituto de Ciências Biomédicas Abel Salazar, Porto, 2017. Disponível em:_https://repositorio-aberto.up.pt/bitstream/10216/108778/2/229841.pdf. acesso 28 abril 2020.

THALI, Michael J. et al. Virtopsy, a new imaging horizon in forensic pathology: virtual autopsy by postmortem multislice computed tomography (MSCT) and magnetic resonance

imaging (MRI)-a feasibility study. **Journal of forensic sciences**, v. 48, n. 2, p. 386-403, 2003 , Disponível em: https://scholar.google.com.br/scholar?cluster=4560058833735557469&hl=pt-BR&as_sdt=0,5. acesso 25 março de 2020.